

Ulla Bergholm, med dr, specialist i allmänkirurgi ([ulla.bergholm@chello.se](mailto:ulla.bergholm@chello.se))

Bengt H Johansson, specialist i företagshälsövård; båda Belastningsskadecentrum, Högskolan i Gävle, Umeå

## Ny diagnostik kan leda till bättre behandling vid pisksnärtsskada

### Med funktionell magnetresonanstomografi kan skadorna visualiseras

|| Pisksnärtsskador, i litteraturen ofta kallade WAD (whiplash associated disorders), utgör ett stort medicinskt problem inom främst primärvården. Antalet patienter med denna skademekanism är stort och osäkerheten om diagnostik och behandling besvärande. Brydsamheten förstärks av att själva uppkomstmekanismen, pisksnärtsvåldet, har kommit att utgöra en diagnos, varvid uppmärksamheten på vilka strukturer som kan skadas inte observeras på ett tillfredsställande sätt.

De flesta av dessa skador uppkommer i trafiken, där påkörningsolyckor bakifrån dominerar. Liknande skador kan dock uppstå vid annat accelerationsvåld där huvudet kastas omkring eller vid stumt våld mot huvudet, som ju även påverkar nacken. Många symtom vid hjärnskakning kan vara orsakade av nackskada vid pisksnärtsvåld. Majoriteten av de omkring 70 000 individer som årligen utsätts för pisksnärtsvåld mot nacken i trafiken i Sverige tillfrisknar från de akuta besvären inom några veckor. Dock drabbas så många som 10–25 procent av kroniska behandlingskrävande symtom, varav en del kan debutera så sent som sju år efter traumat [1-3]. Skador av den pisksnärtsliknande rörelsen uppkommer mycket snabbt, inom 0,3 sekunder, och åstadkoms av att halsryggraden utsätts för olika grader av flexion, extension, kompression och rotation [4, 5]. De flesta strukturer i nacken kan skadas och medföra smärta och olika funktionsrubbnings [6] (Fakta 1).

Det förhållandet att symtomen kan ändra karaktär och förvärras med tiden är förbryllande för både patient och läkare men har fått sin förklaring genom de kunskaper som kommit fram inom modern neurofysiologi, där smärtspridning och nervsystemets förändrade reaktionsmönster på såväl kronisk smärta som störd proprioception har klarlagts [7-10].

Med denna artikel belyser vi nya möjligheter till diagnos och terapi som idag, tack vare dessa kunskaper, kan erbjudas patienter med kroniska besvär efter nackskador.

#### Symtom

I litteraturen finns rikligt med exempel på störningar som har direkt samband med symtom efter pisksnärtsvåld [11-24]. Som exempel kan nämnas störningar i smärtpception, koordination, muskelfunktion samt kognitiv och vegetativ störning (Fakta 2). Symtomen debuterar vanligtvis, men inte all-



#### SAMMANFATTAT

Trovärdigheten ifrågasätts ofta hos pisksnärtskadade patienter som anför trauma som orsak till invalidiserande smärta och arbetsförmåga som inte debuterar i omedelbar anslutning till olyckan. En förklaring till detta kan vara ofullständig diagnostik av de skador som uppstått.

Ny metodik – funktionell magnetresonanstomografi – som visualiserar skador på ligament och kapslar i det kraniocervikala komplexet samt ny kunskap om smärta från disk och fasettleder presenteras. Denna nya kunskap leder till bättre förutsättningar för adekvat terapi.

Orsaken till de cerebrala och spinala symtom som dysfunction efter skador på dessa strukturer medför kan idag förklaras med hjälp av modern neurofysiologi.

tid, med smärta. Efter en period av symtomfrihet eller lindriga symtom kan ibland nya eller förändrade symtom dyka upp. Patienten kan initialt klaga över diffusa problem som stelhet i nacken, generell trötthet, muskelsvaghet, dimsyn, sömnstörning, tinnitus, överkänslighet för ljud och ljus samt intermittent huvudvärk. Med tiden utökas symtomfloran med smärta efter fysisk ansträngning, ofta av migrerande karaktär, som generaliseras vid ökad stress.

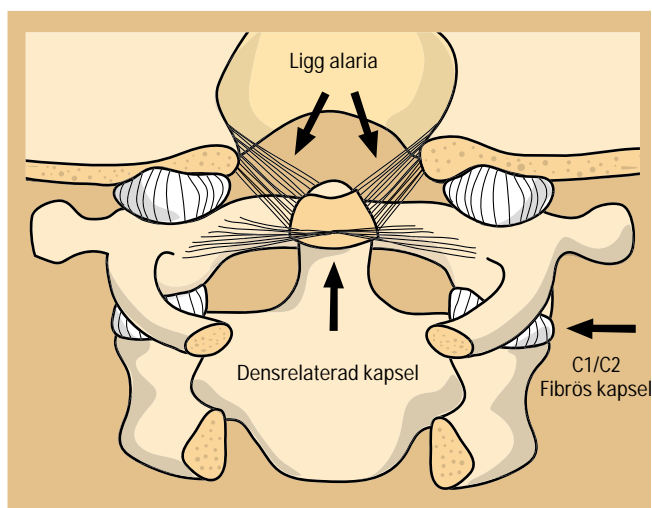
Eftersom symtomen kommer smygande föranleder de inte sällan läkarbesök först efter lång tid. Patienten presenterar ofta egna förklaringar till sina symtom och sätter inte dessa i samband med olyckan, vilket kanske inte heller undersökande läkare gör. Därmed görs ingen koppling mellan skada och symtom. Då de senare dessutom vanligtvis är intermittenta medför det att patienten ofta har stora svårigheter att bli trodd och remitteras inte sällan till psykiater, bedömd som inbillningssjuk. Många drabbas till följd av sitt tillstånd av depression, och suicid förekommer. Det har tidigare hävdats att des-

## II Fakta 1

### Skador vid pisksnärtsvöld

Vävnad	Skada
Kotkropp, fasettled	Fraktur
Led	Ruptur i brosk, kapsel, kärl
Disk	Ruptur i diskens randzon eller täckplatta (yta mellan kota och disk genom vilken näring tillförs) Diskbräck
Ligament	Avslitning
Muskel	Ruptur, blödning, skada på muskelreceptorer
Blodkärl	Ruptur, trombotisering
Centrala nervsystemet	Blödning Skada i nervvävnad Skada på nervsystemets hinnor Nervcellsdöd Skada på blodkärl till nervsystemet Ruptur av tentorium cerebelli Skada på luktorganet
Perifera nerver	Avslitning Kompression
Spinala ganglier	Kontusionsskada
Vestibularisapparaten	Nervskada

Normala fynd på röntgen eller magnetkameraundersökning utesluter inte någon av dessa skador. Skadorna kan vara lokaliserade till ett avsnitt i nacken eller i en eller flera kombinationer med olika intensitet.



**Figur 1.** Schematisk bild över det occipito-atlanto-axiala segmentet. Pilarna visar de instabila komponenterna. Med tillstånd av *The International Tinnitus Journal*.

sa patienter haft psykiska besvär före olyckan, och att dessa varit orsaken till det kroniska smärttillståndet. Det är dock klart visat att depressionen är en följd av smärttillståndet och inte tvärtom [25].

### Patofysiologi

För att förstå sjukdomsmekanismen bakom tillstånd med

## II Fakta 2

### Symtom vid instabilitet i det kraniocervikala komplexet

Smärta	Myofasciellt smärtsyndrom Nackvärk Migränliknande huvudvärk Interskapulär smärta Ländryggssmärta
Proprioceptiva	Yrsel Svindel Ostadighetskänsla Falltendens Svårighet att cykla, gå i trappor och på ojämnt underlag Fumlighet
Kognitiva	Minnesstörning Svårighet med inlärning Svårighet med delad uppmärksamhet Koncentrationsstörning Konstant trötthetskänsla Nedsatt stresstolerans Överkänslighet för ljud och ljus Sömnstörning
Autonoma	Svettning Hjärtrytmrubbning Buksmärtor Tarmmotorikstörning Inkontinens Stört temperatursinne
Muskulära	Svårighet att tala och svälja Svårighet att gapa och tugga Bettstörning
Övrigt	Lukt bortfall och smakförändring Parestesier i ansikte, armar och ben Synkope Illamående, kräkning Dimsyn Ackommodationsstörning Tinnitus Hörselnedsättning Svårighet med mörkerseende Svårighet med avståndsbedömning

Symtomen kan förekomma enstaka eller i kombination, med olika intensitet och variera över tiden. Gemensamt är att fysisk och psykisk belastning aktiverar smärta, som i sin tur förvärrar symtomen.

ovan uppräknade symtom måste man beakta kunskap om att alla ligament och fasettledskapslar, förutom stödjande funktion tillsammans med muskler, har en mycket kraftfull och viktig betydelse för proprioceptiva impulser till hjärnan avseende huvudets hållning i relation till bålen och därmed för balansförmågan. Denna neurofysiologiska mekanism är av avgörande betydelse även för koordination och postural och motorisk kontroll [26]. Den proprioceptiva informationen från de skadade strukturerna står inte i balans med övrig normal proprioception från angränsande områden samt från vestibularisapparaten och ögonen.

Denna kroniska desinformation stör centrala nervsystemets modulering av impulser i tilltagande grad och kan medföra sensitisering av felaktiga återkopplingar, ett förhållande som blir alltmer uttalat ju längre tid den störda informationen påverkar nervsystemet [7, 9]. Att smärtsyndromet hos nackskadade uppvisar likheter vad gäller symtom och ut-

bredning med smärttillstånd av annan genes än nackskada, t ex belastningsskador och »fibromyalgi«, är ingen tillfällighet, utan förklaras av nervsystemets uppbyggnad med ett intrikat samspel mellan muskelspolar i alla muskler och kopplingar mellan dem [9, 27].

## Övre nacksegmentet

Det kraniocervikala eller occipito-atlanto-axiala segmentet har den avgjort största betydelsen för de proprioceptiva signalernas samspel till hjärnan med avseende på balans och postural kontroll. Anatomiskt utgörs detta segment av den occipitala delen av skallen (C0), atlas (C1), axis med dens (C2) och de ligament och kapslar som håller samman kotkroppar och fasettleder med varandra och bokstavligt talat håller huvudet på plats (Figur 1).

Dens stabiliseras av, förutom sin egen omgivande kapsel [28], ligamentum transversum i antero-posterior riktning, medan ligamenta alaria, som förbinder dens med de mediala kanterna av occipitala kondylerna, begränsar axial rotation och även sidoböjning [1, 29, 30].

Stabiliteten i hela segmentet är totalt beroende av den fibrösa »mjukdelsvävnaden« och tillåter hos friska individer, genom en interaktion mellan denna och skelettstrukturen, extensiva rörelser av huvudet med vidmakthållen spinal stabilitet. Ligamenten som stabiliserar dens axis, kring vilken rotationen av huvudet sker, är mycket vulnerabla vid våld, liksom kapslarna kring de horisontalställda fasettlederna mellan C1 och C2. Dessa ligament består huvudsakligen av kollagen bindväv, med några få elastiska partier perifert. Ligamentum transversum tål större belastning (upp till 320 N) än ligamenta alaria (240 N) [31].

Vid maximal rotation, med dens i excentrisk position i spinalkanalerna jämfört med neutralläge, minskar tvärsnittsytan av det extradurala utrymmet kring ryggmärgen nästan 40 procent i höjd med den ena sidans laterala atlanto-axialled jämfört med den andra sidan. Trots detta sker hos friska ingen kompression av durasäcken, eftersom det sker en omfördelning av blod i de stora venplexus från v vertebralis interna, som nästan fullständigt ockuperar det extradurala rummet i nivå för atlanto-axialleden [32].

## Ny teknik – funktionell magnetresonanstomografi

En ny teknik (funktionell magnetresonanstomografi, fMRT) utvecklad av Eckhard Volle, specialist i neuro- och pediatrik radiologi och verksam i München, har möjliggjort diagnostik av skador på de ligament och ledkapslar som stabiliserar huvudet och dens axis. Den bygger på att med hjälp av MRT visualisera de strukturer som stabiliserar det övre nacksegmentet under funktion, med syfte att påvisa instabilitet och genesen till densamma. Hans manuella teknik – att mobilisera halsryggraden till maximal flexion och rotation utan ryggmärgspåverkan, trots att den förefaller låst i vissa lägen – är av avgörande betydelse för undersökningen. Med denna metod har han kunnat diagnostisera tidigare oupptäckta skador i detta ledkomplex.

Undersökningen sker i en öppen magnetkamera, 1.0-Tesla, med specialtillbehör för lateralböjning och transversal rotation. Omkring 300 bilder, vardera 2–5 mm tjocka, i olika projektioner och med huvudet i olika positioner sätts samman till en videosekvens. Det stora antalet bilder motiveras av att patologiska rörelser som uppkommer till följd av skador ibland endast förekommer i vissa positioner. Bildsekvenserna analyseras sedan med fokus på dens position vid olika rörelser av huvudet, omgivande ligament och kapslar samt det subaraknoidala utrymmet under hela förfarandet.

Undersökningen inleds med MRT-angiografi av a vertebralis förlopp i det cervikala området för att utesluta kärlpå-

verkan. Vid undersökningen sitter Volle vid patientens huvudända och är redo att ingripa om patienten får ryggmärgssymtom. Ingen anestesi används. Utrustning finns för kontinuerlig mätning av hjärtrytm och respiration. Undersökningen är uppdelad på två dagar, om vardera 2–3 timmar [18, 33–35]. Hittills har han med denna teknik undersökt drygt 1 600 patienter, varav de flesta trafikolycksfall, remitterade från 67 olika länder.

## Rotationsskador

De alara ligamenten är inte belastade i neutralposition. Om huvudet däremot är roterat vid skadeögonblicket och dessutom flekterat kan båda ligamenten skadas, eftersom båda spänns vid maximal rotation. Det är således bara när man provocerar fram belastning på dessa ligament som skador säkert kan påvisas.

Alarligamenten kan rupturera partiellt eller totalt, unilateralt eller bilateralt, och kapslarna runt dens och fasettleder kan slitas sönder [29, 31, 33]. I en matematiskt utformad datormodell av halsrygg och huvud, utvecklad på Kungliga tekniska högskolan, har man bekräftat och visualiserat hur även små ligamentskador i övre delen av halsryggraden förändrar rörelsemönstret i detta område [36], vilket tidigare antytts i studier på 1980-talet [37].

Ligamentens anatomiska förhållanden vid roterad huvudställning och den lätthet med vilken de kan skadas förklarar varför även till synes låga hastigheter, som 10–15 km/timme, kan ge upphov till skador med kroniska tillstånd. Dessa skador kan lätt förbises i akutskedet, då muskelspasm i nackrosetten och »låsnings« mellan kotorna nedsätter rörlighet i halsryggen, vilket begränsar rörligheten och därmed skyddar ryggmärgen. Alarmerande symtom kan därför debutera först efter lång tid, när denna muskelspänning minskat, varvid sambandet med olyckan ofta ifrågasätts.

De sena symtomen är ofta kopplade till vissa rörelser av huvudet men även till annan muskulär belastning. Det kan förklaras av att skadorna på ligament och kapslar läker med ärrbildning och skrumpling, vilket medför volymökning av denskapseln, som tillsammans med ett abnormt rörelseomfång ger ett intermitterant tryck direkt på medulla, »dancing dens«.

Det subaraknoidala rummet kan genom ärrbildning också försnävas och immobilisera ryggmärgen i vissa lägen [32]. Skador på de horisontalställda fasettlederna mellan atlas och axis och lederna mellan skallen och atlas kan ge upphov till sekundär artrosbildning och därtill hörande rörelsemärta [34].

## Kirurgisk behandling

Volle har tillsammans med neurokirurgen Abbas Montazem redovisat ett material omfattande 420 patienter med trauma mot övre nacksegmentet.

Av 72 patienter med dokumenterad instabilitet i detta område utvaldes 42 med invalidiserande symtom för operation med occipito-cervikal stabilisering med titanplattor och bentransplantat. Hos dessa patienter hade i stort sett alla operationsindikerande symtom försvunnit den femte postoperativa dagen.

Vid ettårsuppföljning kvarstod resultatet hos 80 procent. Av dessa hade 60 procent återgått till arbete efter att ha varit helt sjukskrivna. Av de åtta patienter där operationen inte gett önskat resultat hade tre utvecklat pseudartros och reopererades [18].

Montazem har senare reviderat sin operationsteknik något och använder titanskruvar och titanimplantat i stället för bentransplantat [38]. Han har idag opererat omkring 500 patienter på denna indikation [Abbas Montazem, Bühl, pers

med, 2003]. Resultatet av dessa operationer talar entydigt för att det föreligger samband mellan de påvisade skadorna och symtomen.

## Nedre nacksegmentet

Mellan C2 och C7 stabiliseras halsryggraden av intervertebraldisker, fasettledskapslar och ligament. Intervertebraldisken kan skadas på olika sätt. Den vanligaste skadan är diskbräck, som kan trycka på en perifer nervrot eller på ryggmärgen.

Diagnosen ställs säkrast med MRT, varvid det är av avgörande betydelse för ställningstagande till behandling att ett fynd av diskbräck klart motsvaras av det kliniska fyndet, då ett diskbräck i sig inte behöver ge kliniska besvär [39].

Disken kan även skadas genom att den helt eller delvis skils från ändplattan till närliggande kotkropp [40, 41]. Tillståndet medför försämrad näringstillförsel till disken och tidig degeneration av densamma. Mindre väl känt är det förhållandet att en disk som vid MRT förefaller vara helt frisk ändå kan vara källa till betydande smärta [42]. En sådan smärtgivande disk kan endast diagnostiseras med diskografi, varvid patienten vid provokation skall känna igen smärtan.

Fasettledsskador har visat sig vara en vanlig källa till smärta i huvud och nacke efter pisksnärtsvöld. Högastighetsstudier av halskotpelarens rörelsemönster har visat att rörelseaxeln mellan kotorna förskjuts vid traumat på så sätt att fasettlederna sammanpressas i stället för att glida mot varandra. Fasettlederna mellan C2 och C3 samt mellan C5 och C6 har därvid visats sig vara en mycket vanlig lokalisering för skada, trots att de bedömts som normala vid röntgenundersökning [43].

Lokala blockader av leder kan vara vägledande för diagnos av fasettledsskada vid klinisk misstanke om sådan. Om smärtfrihet uppnås vid blockad av identifierad led kan fullständig smärtfrihet under mer än ett år uppnås med radiofrekvensdenervation (radiofrequency medial branch neurotomy). Metoden, som kräver stor erfarenhet, är dokumenterad som ett värdefullt tillskott i den terapeutiska arsenalen vid korrekt ställd indikation [44, 45].

## Diskussion

Dagens inflammerade debatt rörande pisksnärtskador beror till stor del på konflikter mellan de skadelidande och försäkringskassa/försäkringsbolag. Det ekonomiska incitamentet från försäkringsbolagens sida, dvs att ifrågasätta sambandet mellan symtomen från centrala nervsystemet och traumat, är stort, och varken bolagens eller försäkringskassans läkare besitter allsidig kunskap om skademekanismerna. Den förlegade uppfattningen att skadan endast sitter i muskler och senor, om röntgenologiska skador inte detekteras, har också funnits kvar, eftersom diagnostik av andra strukturer inte varit möjlig.

De metoder som hittills stått till buds i form av röntgen- och magnetkameraundersökningar har fokuserat på stillbilder av tvådimensionell anatomi och inte givit möjlighet till tillfredsställande diagnostik, eftersom de inte förmår att upptäcka alla anatomiskt skadade strukturer eller dysfunktioner [40, 46, 47].

Med fMRT har Volle visat att skador på de ligament och kapslar som stabiliserar det för vår balans och proprioception så viktiga övre nacksegmentet nu kan diagnostiseras. Genom en funktionsanalys av dens förhållande till ryggmärgen vid olika provocerande positioner av huvudet kan instabilitet och påverkan på medulla åskådliggöras.

Metoden, som numera är beskriven i det tyska standardverket för neurokirurger [48], är ett betydelsefullt tillskott till diagnostiken. Den är även accepterad av Socialstyrelsen [49]. Eftersom undersökning och utlåtande från läkare i annat land

kan ha rättsliga konsekvenser är det värt att framhålla att intyg och utlåtanden från specialtläkare inom EU är likställda sådan handling från specialister i Sverige [50]. Symtom som tidigare observerats hos patienter med det s k övre cervikala syndromet [51] kan nu förklaras med instabilitet i den kraniocervikala leden.

Konsekvenser av skador på ligament och kapslar medför en generell dysfunktion av impulser till och från hjärnan på grund av deras stora proprioceptiva betydelse. Till detta kommer att sekundära ärrbildningar medför en funktionell stenosis av ryggmärgen på hjärnstamsnivå i vissa positioner.

Vid adekvat terapi kan ett antal invalidiserade pisksnärtskadade erbjudas ökad livskvalitet och ibland återgång till yrkesverksamt liv.

\*

Potentiella bindningar eller jävsförhållanden: Inga uppgivna.

## Referenser

- Szpalski M, Gunzburg R, Soeur M, Bauherz G, Hayez IP, Michel F. Pharmacologic intervention in whiplash-associated disorders. In: Gunzburg R, Szpalski M, editors. Whiplash injuries: Current concepts in prevention, diagnosis, and treatment of the cervical whiplash syndrome. Philadelphia: Lippincott-Raven; 1998. p. 175-81.
- Halldin PH, Brodin K, Kleiven S, Holst H, Jakobsson L, Palmertz C. Investigation of conditions that affect neck compression-flexion injuries using numerical techniques. The 44:th STAPP Car Crash Journal, 2001-01-SC10.
- Gerdle B. Vårdprogram för whiplashrelaterade besvär. Smärt- och Rehabiliteringscentrum, Universitetssjukhuset i Linköping; 1998.
- Lidbeck J. Central hyperexcitability in chronic musculoskeletal pain: A conceptual breakthrough with multiple clinical implications. Pain Res Manag 2002;7:81-91.
- Johansson H, Sjölander P, Djupsjöbacka M, Bergenheim M, Pedersen J. Pathophysiological mechanisms behind work-related muscle pain syndromes. Am J Ind Med 1999;Suppl 1:104-6.
- Radaov BP, Dvorak J. Impaired cognitive functioning after whiplash injury of the cervical spine. Spine 1996;21:392-7.
- Volle E, Montazem A. MRI video diagnosis and surgical therapy of soft tissue trauma to the craniocervical junction. Ear Nose Throat J 2001;80:41-8.
- Sturzenegger M, DiStefano G, Radanov BP, Snidrig A. Presenting symptoms and signs after whiplash injury: The influence of accident mechanisms. Neurology 1994;44:688-93.
- Eriksson PO, Haggman-Henrikson B, Nordh E, Zafar H. Co-ordinated mandibular and head-neck movements during rhythmic jaw activities in man. J Dent Res 2000;79:1378-84.
- Wallis BJ, Lord SM, Bogduk N. Resolution of psychological distress of whiplash patients following treatment by radiofrequency neurotomy: a randomized, double-blind, placebo-controlled trial. Pain 1997;73:15-22.
- Sjölander P, Johansson H, Djupsjöbacka M. Spinal and supraspinal effects of activity in ligaments afferents. J Electromyogr Kinesiol 2002;12:167-76.
- Dvorak J, Panjabi MM. Functional anatomy of the alar ligaments. Spine 1987;12:183-9.
- Wolff HD. Neurophysiologische Aspekte des Bewegungssystems. 3. Aufl. Berlin, Heidelberg, New York: Springer; 1996. p. 65-9.
- Reesink EM, Wilmsink JT, Kingma H, Lataster LM, van Mameren H. The internal vertebral venous plexus prevents compression of the dural sac during atlanto-axial rotation. Neuroradiology 2001;43:851-8.
- Volle E. Functional magnetic resonance imaging video diagnosis of soft-tissue trauma to the craniocervical joints and ligaments. Int Tinnitus J 2000;6:134-9.
- Brodin K, Halldin P. Development of a finite element model of the upper cervical spine and a parameter study of ligament characteristics. Spine. In press 2003.
- Montazem A. Secondary tinnitus as a symptom of instability of the upper cervical spine: operative management. Int Tinnitus J 2000;6:130-3.
- McDonald GJ, Lord SM, Bogduk N. Long-term follow up of patients treated with cervical radiofrequency neurotomy for chronic neck pain. Neurosurgery 1999;45:61-8.



46. Saternus KS. Die Wirbelsäulenuntersuchung im Rahmen der forensischen Obduktion. *Beitr Gerichtl Med* 1988;46:489-95.
47. Jonsson H Jr, Bring G, Rauschnig W, Sahlstedt B. Hidden cervical spine injuries in traffic accident victims with skull fractures. *J Spinal Disord* 1991;4:127-39.

I Läkartidningens elektroniska arkiv  
<http://tarkiv.lakartidningen.se>  
är artikeln kompletterad med fullständig referenslista.



= artikeln är referentgranskad

## SUMMARY

New diagnostic approach can improve treatment of whiplash trauma

**Ulla Bergholm, Bengt H Johansson**

*Läkartidningen* 2003;100:3842-7

Patients suffering from chronic pain and dysfunction after acceleration/deceleration trauma to the cervical spine often present reliability problems. This is partly due to inadequate possibilities of diagnosing of the soft tissue structures in this area. A new diagnostic method – functional magnetic resonance imaging (fMRI) has made it possible to detect injuries in ligaments and capsules at the craniocervical junction. Not only do these structures stabilize the head during rotation movements, but they also contain receptors of the central nervous system, and thus have the most important function in position perception (i.e. proprioception) and movement control. The late onset of symptoms in this patient group can now be explained by the functional stenosis of the spinal cord and brainstem due to scar formation around the dens axis after injury. Modern neurophysiology can now explain the background of the generalized and complex picture of chronic pain and muscular and cognitive dysfunction. This new knowledge has prepared the way for more specific therapy in patients suffering from craniocervical instability symptoms and pain from disks and facet joints in the cervical spine after whiplash trauma.

*Correspondence: Ulla Bergholm, Center for Musculoskeletal Research, Högskolan i Gävle, Box 7629, SE-907 13 Umeå, Sweden*  
([ulla.bergholm@chello.se](mailto:ulla.bergholm@chello.se))